De la visión ciega de Weiskrantz a la neurorrehabilitación: exploración del procesamiento visual residual tras un ictus bilateral en arteria cerebral posterior. Estudio de caso

Elena Ramos-González[1], Raquel Villaluenga-Garrido[1,2], Carolina Zapata-Giménez[1], David de Noreña-Martínez[1]

1. Unidad de Daño Cerebral, Fundación Hospitalarias Madrid
2. Instituto Neuralma, Hospital Blua Sanitas Valdebebas, Fundación Sanitas Hospitales.

INTRODUCCIÓN

Lesiones isquémicas en territorio de las **arterias cerebrales posteriores (ACP)**, especialmente cuando afectan bilateralmente a las regiones occipitales, pueden provocar **ceguera cortical**, definida como la pérdida de visión de origen cerebral, no explicada por una alteración ocular. Aunque la afectación bilateral es poco frecuente, suele asociarse a un pronóstico desfavorable y puede comprometer considerablemente la autonomía y la calidad de vida [1,2].

Síndromes visuales relacionados

- El **Síndrome de Anton** es un cuadro infrecuente que puede aparecer asociado a la ceguera cortical, caracterizado por anosognosia visual y negación de la pérdida de visión. Puede acompañarse de confabulaciones y otras alteraciones neurológicas y cognitivas, como dificultades de memoria, afasia, problemas conductuales, labilidad emocional o desorientación [3].

- Algunas personas con ceguera cortical o lesiones en las vías visuales conservan cierta capacidad de procesamiento visual residual sin percepción consciente [1,2]. Este fenómeno, denominado **visión ciega (*blindsight*)** y descrito por Weiskrantz y colaboradores, permite detectar o discriminar estímulos en el campo visual afectado con un rendimiento superior al azar [4,5].

Evaluación y rehabilitación

La valoración de estos pacientes es compleja por la falta de pruebas específicas y suficientemente sensibles. Además, no existen tratamientos estandarizados y ampliamente validados para recuperar la visión en la ceguera cortical [1,2].

Tradicionalmente las intervenciones se han retrasado hasta la fase crónica, cuando los defectos visuales se consideran estabilizados y, aunque los estudios muestran resultados prometedores, la evidencia reciente apunta a una mayor plasticidad visual durante los primeros meses tras la lesión, lo que apoya la exploración y el entrenamiento en fases más tempranas [1,2].

OBJETIVOS Y MÉTODOS

OBJETIVO Caracterizar el perfil neuropsicológico de un paciente que ha sufrido un ictus bilateral en ACP y evaluar la eficacia del abordaje neuropsicológico mediante pruebas adaptadas y tareas estructuradas diseñadas específicamente.

Caso único (N = 1) · Longitudinal y exploratorio · Abril–noviembre 2026 · Ingreso + ambulatorio · Neuropsicología 3 días/semana

Caso clínico

- Varón de 77 años; fibrilación auricular anticoagulada, SAHS sin tratamiento y otros factores de riesgo vascular. Deterioro cognitivo progresivo previo con independencia funcional conservada.
- Ictus isquémico bilateral de ACP, de probable etiología cardioembólica, con pérdida de conciencia (NIHSS 7). TC y RM: afectación cortical y subcortical occipital bilateral, con extensión a regiones temporales mediales y basales y al tálamo izquierdo.
- Clínica inicial: ceguera cortical con anosognosia (síndrome de Anton), afasia sensitiva, alteración grave de la memoria con fabulaciones, desorientación, apraxia y desregulación emocional y conductual. Dependencia funcional moderada-grave (buen control de tronco, sin bipedestación, fuerza 4/5 en las cuatro extremidades, dismetría y temblor intencional).

Evaluación cognitiva general y funcional

Cribado adaptado a la ausencia de visión:

- MMSE sin ítems visuales, T@M, MAST y Dígitos
- Funcionalidad: FIM+FAM al ingreso y al final del periodo.

Evaluación del procesamiento visual residual

Evaluación e intervención mediante tareas estructuradas de elaboración propia, incluida una tarea de localización espacial con elección forzada (EF) y respuesta por señalamiento para reducir la interferencia de las dificultades lingüísticas.

Intervención multisensorial

Programa de rehabilitación basado en la **estimulación multisensorial**, dirigido a:

- Favorecer el reconocimiento por las vías **auditiva** (sonidos de animales y objetos), **táctil** (objetos cotidianos, formas geométricas y texturas), **olfativa** (con y sin claves contextuales) y **facilitación intermodal**, organizar el acceso a **contenidos semánticos** y entrenar la **respuesta visomotora emergente**.

Registro y análisis Registro sistemático de respuestas y observaciones por sesión. En la tarea de localización, análisis de aciertos y errores por posición de presentación y aplicación. Comparación frente al azar (50 %) mediante prueba binomial exacta y entre hemicampos y aplicaciones mediante prueba exacta de Fisher (α = 0,05).

RESULTADOS

A. Cronología del ingreso y de las valoraciones

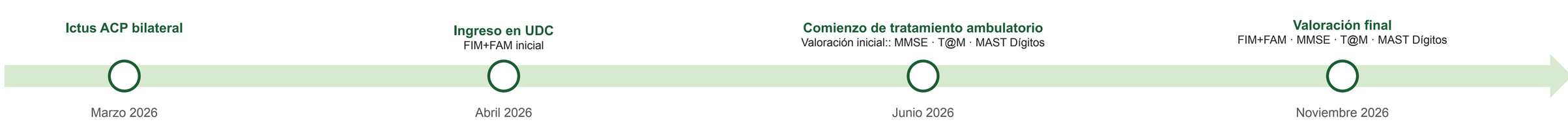

B. FIM+FAM: valoración inicial y final

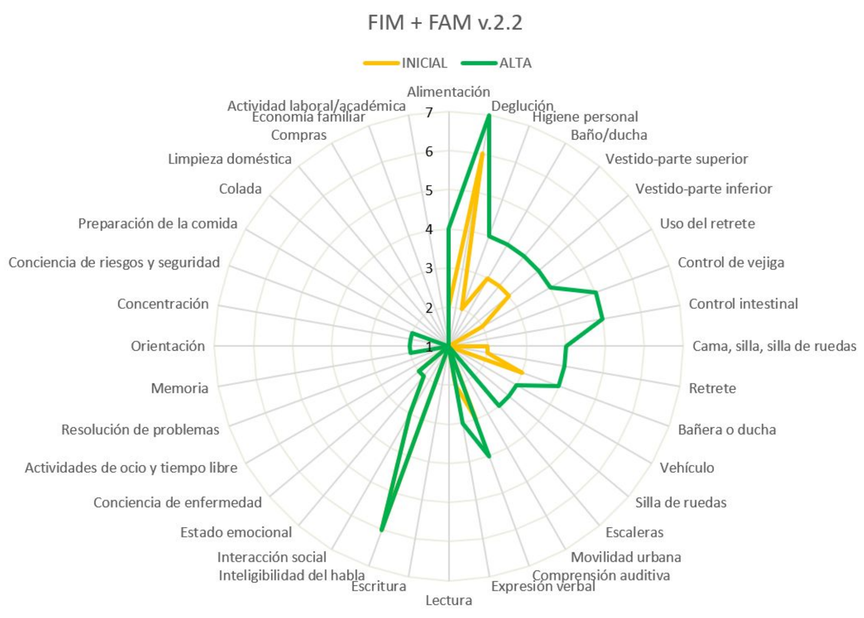

C. Perfil neuropsicológico

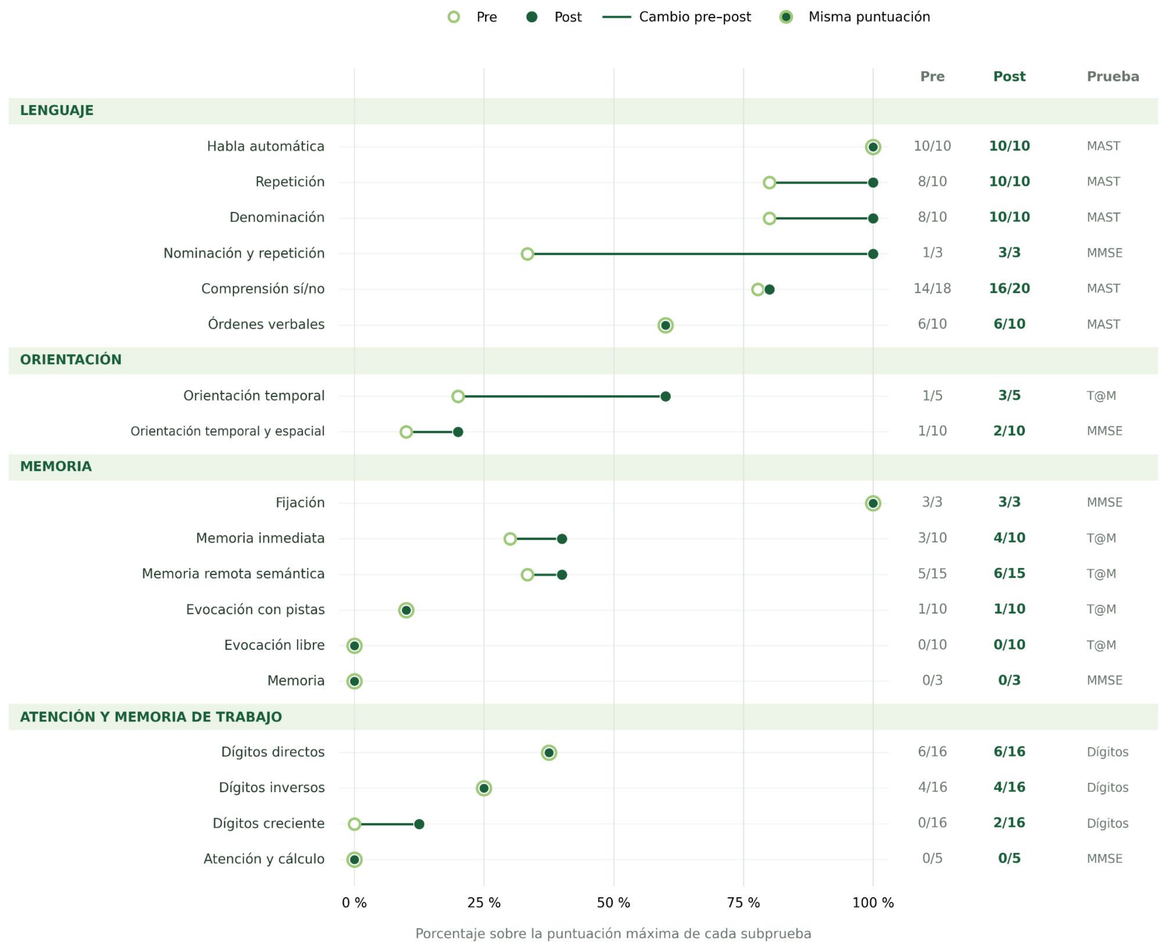

D. Localización espacial con elección forzada (EF)

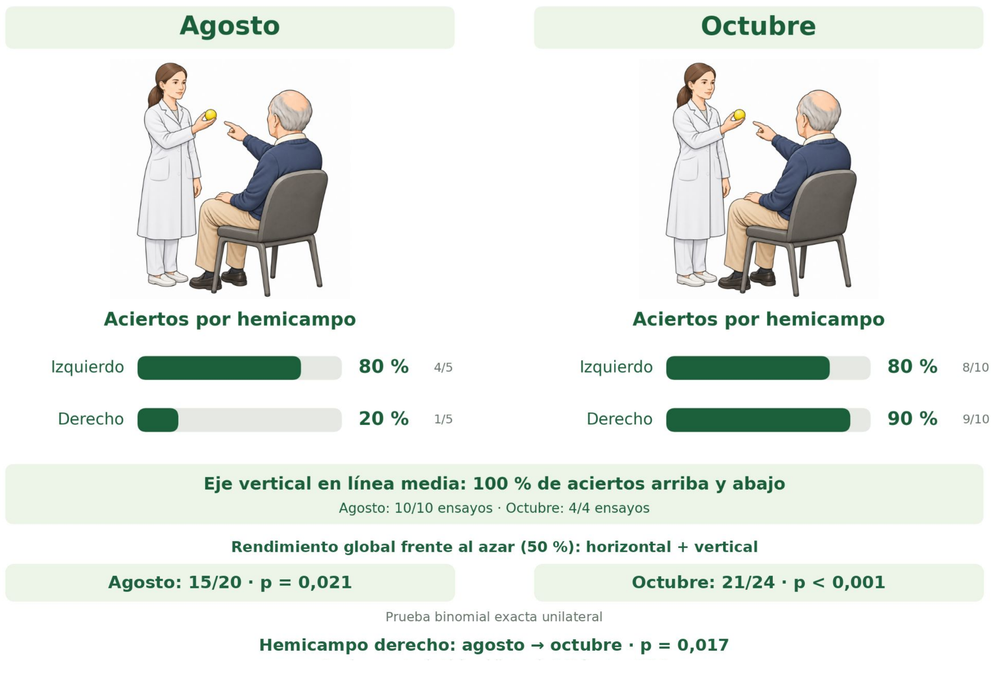

CONCLUSIONES

1. La **amnesia anterógrada severa** y estable limita la consolidación de lo aprendido. Las **mejoras** se concentran en **lenguaje**, tareas de **localización espacial**, una leve mejora a nivel de **orientación**, **participación en ABVD** y **regulación emocional e interacción social**.

2. Pese a la pérdida de visión, **localiza estímulos por encima del azar en la tarea de EF** (en el eje horizontal: agosto =75 % y octubre=87,5 %; y en el eje vertical: 100% de aciertos en las dos aplicaciones). Esta disociación entre acción y reconocimiento visual satisface el criterio de visión ciega de Weiskrantz y es compatible con la preservación de un procesamiento visual residual por la vía dorsal.

3. El rendimiento en el hemicampo derecho fluctúa entre aplicaciones: en agosto es inferior al del izquierdo y en octubre se equipara , con una mejora significativa del hemicampo derecho entre ambas aplicaciones (1/5 frente a 9/10; Fisher p = 0,017). Esta variabilidad es compatible con un componente atencional más que sensorial.

4. El **acceso semántico por las vías auditiva y olfativa** y apoyo de claves semánticas está **conservado**, mientras que el **reconocimiento táctil** solo se logra eligiendo entre alternativas de respuesta.

5. Explorar e intervenir en la visión residual en presencia de déficits cognitivos asociados **exige adaptar protocolos** que hoy asumen una cognición preservada así como la ausencia de alteraciones emocionales y/o conductuales, lo que requiere incrementar la **investigación** de este tipo de afectaciones.

REFERENCIAS

1. Melnick MD, et al. *Neuroscientist*. 2016;22:199-212. doi:10.1177/1073858415621035; 2. Saionz EL, et al. *Handb Clin Neurol*. 2022;184:357-373. doi:10.1016/B978-0-12-819410-2.00030-8; 3. Kertesz A. *Can J Neurol Sci*. 2024;51:300-304. doi:10.1017/cjn.2023.246; 4. Weiskrantz L. *Curr Opin Neurobiol*. 1996;6:215-220; 5. Weiskrantz L, et al. *Proc Natl Acad Sci U S A*. 1995;92:6122-6126.